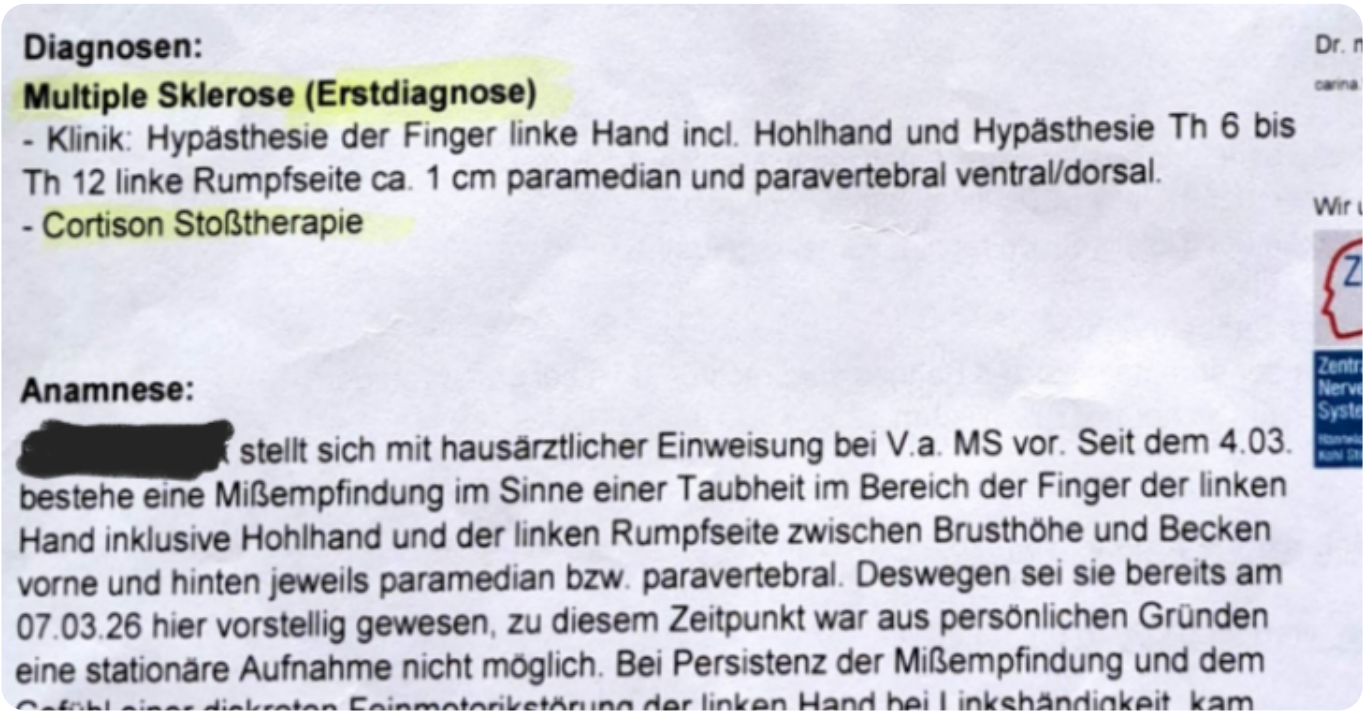

Diagnosen:

Multiple Sklerose (Erstdiagnose)

- Klinik: Hypästhesie der Finger linke Hand incl. Hohlhand und Hypästhesie Th 6 bis Th 12 linke Rumpfseite ca. 1 cm paramedian und paravertebral ventral/dorsal.
- Cortison Stoßtherapie

Anamnese:

[redacted] stellt sich mit hausärztlicher Einweisung bei V.a. MS vor. Seit dem 4.03. bestehe eine Mißempfindung im Sinne einer Taubheit im Bereich der Finger der linken Hand inklusive Hohlhand und der linken Rumpfseite zwischen Brusthöhe und Becken vorne und hinten jeweils paramedian bzw. paravertebral. Deswegen sei sie bereits am 07.03.26 hier vorstellig gewesen, zu diesem Zeitpunkt war aus persönlichen Gründen eine stationäre Aufnahme nicht möglich. Bei Persistenz der Mißempfindung und dem

Plötzlich MS und Arbeitsunfähig

Ich habe diese Jahr die Diagnose MS erhalten und hatte bereits erste Schübe, ich kann in meinen Beruf arbeiten.

Donate on the fundraising campaign

Scan and Donate

Point your phone's camera at the QR code.

Or go to

spendenaktion.at/en/-73906

Fundraiser organised by

Janna van Dyck